ВАСИЛЬЧЕНКО
ТРАВМАТОЛОГИЯ И ОРТОПЕДИЯ

ГАЙД ДЛЯ ПАЦИЕНТОВ

ОСТЕОХОНДРАЛЬНЫЕ ДЕФЕКТЫ КОЛЕННОГО СУСТАВА

Что повреждено, чем локальный дефект отличается от остеоартроза, как выбирают метод восстановления и почему реабилитация зависит от конкретной операции.



НИКИТА ВАСИЛЬЧЕНКО
врач-травматолог-ортопед

+7 (926) 193-50-83 | koleno-plecho.ru | infosustav@ya.ru

ЛОКАЛЬНЫЙ ДЕФЕКТ - НЕ ТО ЖЕ САМОЕ, ЧТО ОСТЕОАРТРОЗ

Суставной хрящ покрывает нагружаемые поверхности костей и помогает им плавно скользить. Локальный дефект - ограниченное повреждение участка поверхности. Остеоартроз - более распространённый процесс, затрагивающий не только хрящ, но и другие структуры сустава.

НОРМА



Гладкая непрерывная поверхность без локального дефекта.

ЛОКАЛЬНЫЙ ДЕФЕКТ



Ограниченный участок повреждения при относительно сохранённом окружающем суставе.

ОСТЕОАРТРОЗ



Распространённые изменения хряща, кости и других структур сустава.

ЧТО ЗНАЧИТ «ОСТЕОХОНДРАЛЬНЫЙ»



Если повреждение затрагивает не только хрящ, но и подлежащую субхондральную кость, дефект называют остеохондральным. Это важно для выбора метода восстановления.

ГЛАВНАЯ МЫСЛЬ

Локальный дефект сам по себе не означает распространённый остеоартроз. Тактика зависит от симптомов, глубины поражения, состояния субхондральной кости и всего сустава.

ПОЧЕМУ ВОЗНИКАЕТ, КАК ПРОЯВЛЯЕТСЯ И КАК ЕГО НАХОДЯТ

Повреждение может появиться после травмы или повторной нагрузки, но иногда обнаруживается без одного очевидного события. Важно понять не только, где находится дефект, но и почему именно этот участок стал симптомным.

ВОЗМОЖНЫЕ ПРИЧИНЫ

- травма и спортивная нагрузка;
- локальная перегрузка или нарушение оси;
- нестабильность связок;
- повреждение или дефицит мениска;
- последствия предыдущих операций.

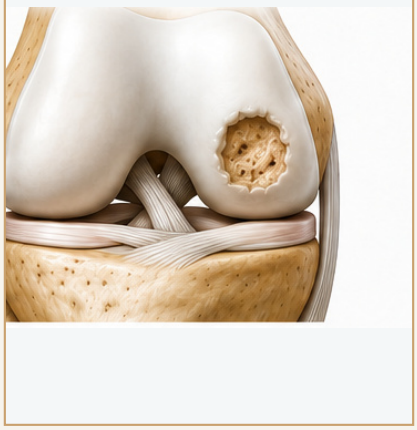

КАК ПРОЯВЛЯЕТСЯ

- боль при нагрузке;
- повторный выпот;
- заедание или щелчки;
- снижение переносимости спорта;
- дискомфорт после повторной нагрузки.

ЧТО НУЖНО ПОНЯТЬ ДО ВЫБОРА ЛЕЧЕНИЯ

1	**ОСМОТР И ОЦЕНКА**	локализация боли, выпот, движение, мышечный контроль и стабильность
2	**РЕНТГЕНОГРАФИЯ**	ось конечности, суставная щель, костные изменения и сопутствующий остеоартроз
3	**МРТ**	размер и глубина дефекта, субхондральная кость, мениски, связки и другие ткани
4	**КТ ИЛИ АРТРОСКОПИЯ**	нужны не всегда; помогают уточнить костный компонент или состояние поверхности

ВАЖНО

МРТ помогает описать дефект, но не выбирает операцию. Решение принимают после сопоставления жалоб, осмотра, нагрузки, состояния кости, менисков, связок и оси конечности.

КОГДА МОЖНО ЛЕЧИТЬ БЕЗ ОПЕРАЦИИ

Не каждый локальный дефект требует немедленного восстановления поверхности. Консервативный этап может быть разумным, если задача - уменьшить симптомы, улучшить контроль нагрузки и понять, действительно ли именно дефект является главным источником жалоб.

1 НЕБОЛЬШАЯ ВЫРАЖЕННОСТЬ СИМПТОМОВ

Боль умеренная или эпизодическая, функция в быту в основном сохранена.

2 СИМПТОМЫ КОНТРОЛИРУЮТСЯ

Нагрузку можно адаптировать без устойчивого ухудшения состояния.

3 ЕСТЬ КОРРЕКТИРУЕМЫЕ ФАКТОРЫ

Сила, контроль движения, техника нагрузки и масса тела могут влиять на симптомы.

4 НУЖНО ОЦЕНИТЬ ДИНАМИКУ

Курс реабилитации помогает понять, насколько жалобы связаны с дефектом и общей механикой сустава.

ЧТО МОЖЕТ ВХОДИТЬ В КОНСЕРВАТИВНУЮ ТАКТИКУ

Дозирование нагрузки, восстановление объёма движений, работа с силой и контролем конечности, коррекция сопутствующей патологии и постепенное возвращение к активности.

ВАЖНО

Консервативное лечение не «заращивает» утраченный гиалиновый хрящ, но у части пациентов позволяет контролировать симптомы настолько, что операция не требуется.

КОГДА ОБСУЖДАЮТ ВОССТАНОВЛЕНИЕ ХРЯЩА

Операцию обсуждают не по одному параметру. Важно, сохраняются ли симптомы после разумной консервативной программы и можно ли создать условия, в которых восстановленная зона будет нормально работать.

1

СИМПТОМЫ СОХРАНЯЮТСЯ

Боль, выпот или ограничение активности остаются клинически значимыми.

2

ДЕФЕКТ КЛИНИЧЕСКИ ЗНАЧИМ

Локализация и характер повреждения согласуются с жалобами.

3

НЕОПЕРАТИВНЫЙ ЭТАП НЕДОСТАТОЧЕН

Реабилитация и коррекция нагрузки не дали приемлемого результата.

4

МОЖНО ИСПРАВИТЬ СРЕДУ СУСТАВА

Ось, стабильность, мениск и другие источники перегрузки оценены и при необходимости корректируются.

5

ЦЕЛИ ПАЦИЕНТА СООТВЕТСТВУЮТ РЕАБИЛИТАЦИИ

Пациент понимает ограничения и готов соблюдать программу восстановления.



ПРИ ВЫБОРЕ МЕТОДА УЧИТЫВАЮТ

1. Глубина и форма дефекта
2. Субхондральная кость
3. Локализация и нагрузка
4. Возраст и активность
5. Мениски, связки и ось
6. Предыдущие вмешательства

КЛЮЧЕВОЙ ПРИНЦИП

Размер - только один из факторов. Глубина, кость и механика сустава могут полностью изменить выбор метода.

ГЛАВНОЕ | ОДНОЙ УНИВЕРСАЛЬНОЙ ОПЕРАЦИИ ДЛЯ ВСЕХ ДЕФЕКТОВ НЕ СУЩЕСТВУЕТ.

ДЕБРИДМЕНТ ШЕЙВЕРОМ

Дебридмент - артроскопическая обработка повреждённой поверхности. Шейвером удаляют нестабильные фрагменты хряща и формируют более стабильный край дефекта. Цель - уменьшить механическое раздражение и убрать свободно подвижные участки ткани.

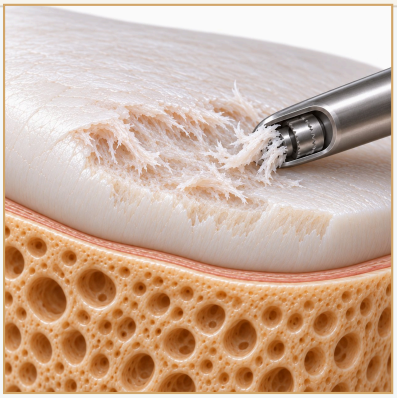

ЛОГИКА ПРОЦЕДУРЫ

1 НЕСТАБИЛЬНЫЙ КРАЙ

Повреждённый хрящ может расслаиваться или цепляться при движении.

2 ОБРАБОТКА ШЕЙВЕРОМ

Нестабильные фрагменты аккуратно удаляют, сохраняя жизнеспособную ткань.

3 СТАБИЛЬНАЯ ГРАНИЦА

Край становится ровнее и меньше провоцирует механическое раздражение.

КОГДА МОЖЕТ БЫТЬ ПОЛЕЗЕН

При симптомных нестабильных краях и механическом раздражении, когда задача - стабилизировать поверхность, а не создать новую ткань.

ОГРАНИЧЕНИЕ МЕТОДА

Дебридмент не восстанавливает полноценный гиалиновый хрящ и не устраняет перегрузку, нестабильность или дефицит мениска.

ВАЖНО

Дебридмент может быть самостоятельным вмешательством или одним из этапов более сложной операции на суставном хряще.

МИКРОФРАКТУРИНГ: ДОСТУП К КОСТНОМУ МОЗГУ

Метод относится к стимуляции костного мозга. После подготовки полнослойного дефекта в субхондральной кости формируют небольшие каналы. Через них в область дефекта поступают кровь и костномозговые элементы.

1. ПОДГОТОВКА ДЕФЕКТА

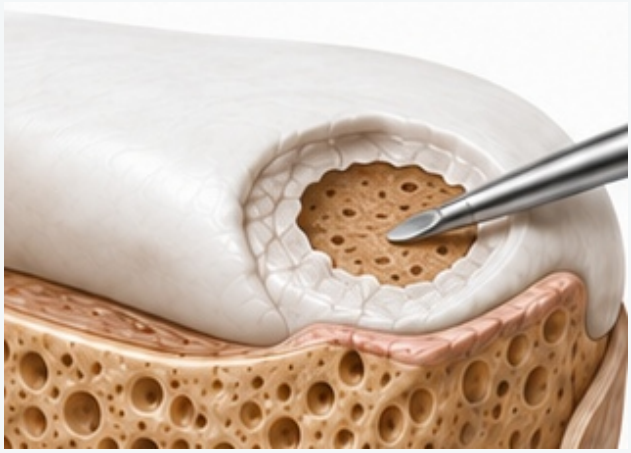

Убирают нестабильные края и формируют стабильную вертикальную границу.

2. ПЕРФОРАЦИИ СУБХОНДРАЛЬНОЙ КОСТИ

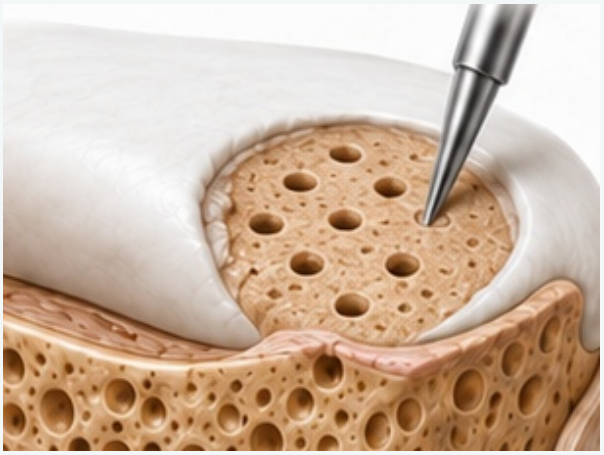

Создают контролируемые каналы к костному мозгу.

ЧТО ПРОИСХОДИТ ДАЛЬШЕ

Через сформированные каналы выходят кровь и костномозговые элементы. Образуется костномозговой сгусток, который затем организуется с формированием фиброзно-хрящевой ткани.

ГЛАВНОЕ

Микрофрактуринг создаёт условия для формирования фиброзно-хрящевой ткани, но не восстанавливает нормальный гиалиновый хрящ один в один.

ФОРМИРОВАНИЕ СГУСТКА И ФИБРОЗНО-ХРЯЩЕВОЙ ТКАНИ

3. ВЫХОД КОСТНОМОЗГОВЫХ ЭЛЕМЕНТОВ



Кровь и костномозговые элементы заполняют подготовленный дефект.

4. ФОРМИРОВАНИЕ ФИБРОЗНО-ХРЯЩЕВОЙ ТКАНИ

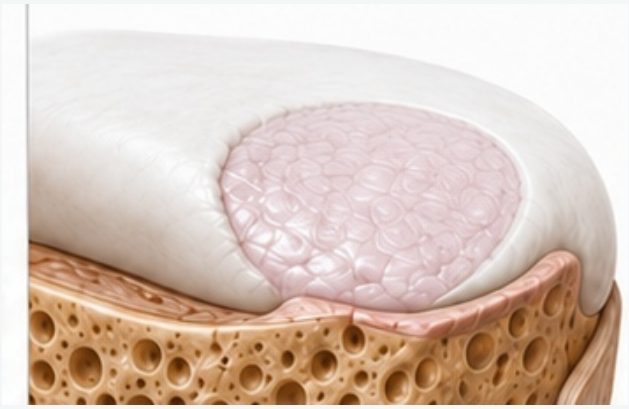

Сгусток постепенно организуется; формируется фиброзно-хрящевая ткань, заполняющая дефект.

КОГДА РАССМАТРИВАЮТ

Ограниченный симптомный полнослойный дефект при сохранённой механической среде сустава.

ЧТО ВАЖНО ПОНИМАТЬ

После микрофрактуринга дефект обычно заполняется фиброзно-хрящевой тканью, а не исходным гиалиновым хрящом.

ОГРАНИЧЕНИЯ

При более крупных, сложных или костных поражениях часто рассматривают другие методы.

ДАННЫЕ ИССЛЕДОВАНИЙ

Микрофрактурирование может уменьшать боль и улучшать функцию у правильно отобранных пациентов, но долговечность результата неодинакова. Ни один метод не гарантирует одинаковый исход для всех дефектов.

ХИТОЗАНОВЫЙ ГИДРОГЕЛЬ: СТАБИЛИЗАЦИЯ СГУСТКА

Хитозановый гидрогель применяют как дополнение к стимуляции костного мозга. Его задача - удержать и стабилизировать кровяной сгусток в зоне дефекта, создавая более устойчивые условия для формирования фиброзно-хрящевой ткани.



1

ПОДГОТОВКА ДЕФЕКТА

Формируют стабильные стенки и очищают повреждённую поверхность.



2

МИКРОФРАКТУРИНГ

Создают каналы в субхондральной кости для выхода крови и костномозговых элементов.



3

НАНЕСЕНИЕ ГИДРОГЕЛЯ

Материал распределяют по зоне дефекта поверх подготовленной поверхности.



СУТЬ МЕТОДА

Не «вырастить новый хрящ из геля», а улучшить удержание и организацию костномозгового сгустка после микрофрактуринга.

ЧТО ВАЖНО

Гидрогель не отменяет необходимость правильного отбора пациента и коррекции перегрузки, оси, нестабильности или мениска.

ЛОГИКА | Дефект подготавливают, выполняют микрофрактуринг и затем стабилизируют костномозговой сгусток в зоне дефекта.

КОГДА МЕТОД МОЖЕТ БЫТЬ ПОЛЕЗЕН И ЧТО О НЁМ ИЗВЕСТНО



ЧТО ПОКАЗАЛИ РАНДОМИЗИРОВАННЫЕ ИССЛЕДОВАНИЯ

В исследованиях BST-CarGel после микрофрактуринга на МРТ отмечали более полное заполнение дефекта и более близкие к нормальному хрящу структурные характеристики по сравнению с изолированным микрофрактурингом. Клиническое улучшение наблюдалось в обеих группах, а устойчивое преимущество по самочувствию пациента показано не во всех работах.

КОГДА РАССМАТРИВАЮТ

1

Для выбранных локальных полнослойных дефектов как усиление подхода стимуляции костного мозга.

ВОЗМОЖНОЕ ПРЕИМУЩЕСТВО

2

Более стабильная организация сгустка и потенциально лучшее структурное заполнение дефекта.

ОГРАНИЧЕНИЯ

3

Не заменяет коррекцию оси, стабильности, мениска или выраженной субхондральной патологии.

РЕАБИЛИТАЦИЯ

4

Защита зоны дефекта после операции остаётся критически важной и зависит от его локализации.

ВАЖНО

Более «красивое» структурное восстановление на МРТ не всегда автоматически означает заметно лучший клинический результат для конкретного пациента.

AMIC: МИКРОФРАКТУРИНГ + КОЛЛАГЕНОВАЯ МЕМБРАНА

AMIC сочетает стимуляцию костного мозга с укрытием дефекта коллагеновой мембраной. Мембрана помогает удерживать костномозговой сгусток непосредственно в зоне дефекта и защищать его в ранний период.

1

ПОДГОТОВКА ДЕФЕКТА

Нестабильный хрящ удаляют, формируя стабильную границу.



2

МИКРОФРАКТУРИНГ

Создают контролируемые каналы в субхондральной кости.

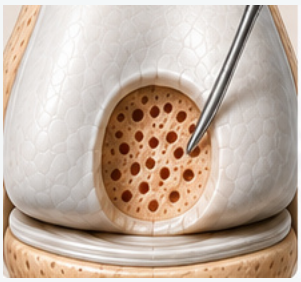

3

УКЛАДКА МЕМБРАНЫ

Мембрану подгоняют по форме дефекта и размещают поверх подготовленной зоны.



СУТЬ AMIC

AMIC не является отдельным «видом хряща». Это способ усилить и защитить биологический ответ после стимуляции костного мозга.

ФИКСАЦИЯ МЕМБРАНЫ И ЗАВЕРШЕНИЕ AMIC

После укладки мембрану стабилизируют так, чтобы она оставалась на месте при движении сустава. Техника фиксации зависит от локализации и конкретной системы.

4А. ФИБРИНОВЫЙ КЛЕЙ

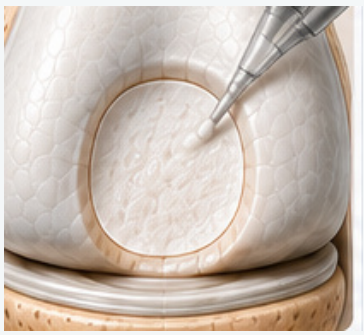

Мембрану можно фиксировать клеем по краю дефекта.

4Б. ФИКСАЦИЯ ШВАМИ



В некоторых ситуациях применяют шовную фиксацию.

5. ЗАВЕРШЕНИЕ



Мембрана закрывает дефект и защищает костномозговой сгусток в ранний период.

ПРЕИМУЩЕСТВО

Мембрана удерживает и защищает костномозговой сгусток в ранний период.

ОГРАНИЧЕНИЕ

Эффект зависит от отбора пациента, дефекта и коррекции механической среды.

РЕАБИЛИТАЦИЯ

Режим нагрузки и движения индивидуализируют по локализации и сопутствующим вмешательствам.

ВАЖНО

Результат определяется не только материалом, но и качеством подготовки дефекта, биологическим ответом костного мозга и тем, насколько защищена зона восстановления после операции.

МОЗАИЧНАЯ АУТОХОНДРОПЛАСТИКА / OATS

При OATS в область дефекта переносят собственные цилиндрические костно-хрящевые трансплантаты из менее нагружаемой зоны. Метод переносит сразу зрелый суставной хрящ и опору в виде субхондральной кости.



СУТЬ МЕТОДА

В дефект пересаживают собственные костно-хрящевые «пробки», стремясь восстановить совпадение суставной поверхности.

ГЛАВНОЕ ОГРАНИЧЕНИЕ

Объём донорской ткани ограничен, поэтому метод подходит не для любой площади и геометрии дефекта.

ЧТО ЕЩЁ ВАЖНО

Долговечность результата зависит от размера и формы дефекта, корректности установки трансплантатов, состояния донорской зоны и всей механики сустава.

КАК ВЫПОЛНЯЮТ

1. ДЕФЕКТ

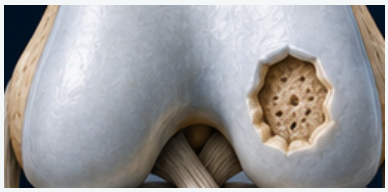

Определяют локальный остеохондральный дефект.

2. ЗАБОР ЦИЛИНДРОВ



Из малонагружаемой зоны получают собственные костно-хрящевые цилиндры.

3. ИМПЛАНТАЦИЯ

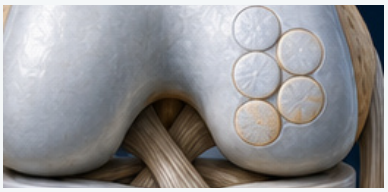

Трансплантаты устанавливают в подготовленное ложе, формируя мозаику.

ОСТЕОХОНДРАЛЬНЫЙ АЛЛОТРАНСПЛАНТАТ

Остеохондральный аллотрансплантат - это донорский остеохондральный трансплантат от посмертного донора. Он позволяет одномоментно заменить повреждённый хрящ и участок подлежащей кости.



КОГДА РАССМАТРИВАЮТ

Для выбранных крупных или глубоких остеохондральных дефектов, особенно когда требуется заменить и хрящ, и повреждённую кость.

ЧТО ВАЖНО УЧИТЫВАТЬ

Нужен подходящий донорский материал, точное совпадение поверхности и контроль механической среды сустава.

СУТЬ ОСА

Ценность метода - в возможности одномоментно заменить крупную остеохондральную единицу без забора большого объёма ткани у самого пациента.

КАК ВЫПОЛНЯЮТ

1. ПОДГОТОВКА ЛОЖА



Повреждённую область удаляют до здоровых краёв и формируют посадочное место.

2. ДОНОРСКИЙ БЛОК



Из донорской ткани формируют костно-хрящевой трансплантат нужной геометрии.

3. ИМПЛАНТАЦИЯ



Блок устанавливают так, чтобы поверхность хряща совпадала с окружающим суставом.

ACI / MACI: АУТОЛОГИЧНЫЕ ХОНДРОЦИТЫ

ACI и MACI используют собственные хондроциты пациента. Лечение обычно двухэтапное: сначала получают небольшой биоптат хряща, затем клетки культивируют и позже имплантируют в подготовленный дефект, часто в составе матрикса.

1

БИОПТАТ

Берут небольшой участок здорового хряща из малонагружаемой зоны.

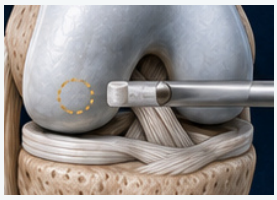

2

КУЛЬТИВИРОВАНИЕ

Хондроциты выращивают в лабораторных условиях.

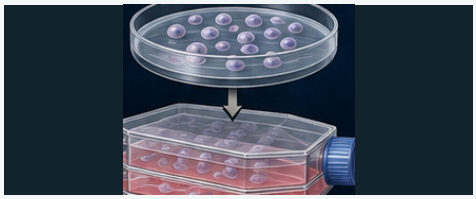

3

ПОДГОТОВКА ДЕФЕКТА

Формируют стабильное ложе и оценивают состояние подлежащей кости.



4

ИМПЛАНТАЦИЯ

Клеточный материал или матрикс укладывают в дефект заподлицо с поверхностью.



КОГДА МОЖЕТ БЫТЬ ВАРИАНТОМ

Для выбранных более крупных локальных хрящевых дефектов при подходящем состоянии субхондральной кости.

ОГРАНИЧЕНИЯ

Два этапа лечения, длительное восстановление и высокая зависимость результата от отбора пациента и реабилитации.

ЧЕМ ПОДХОДЫ ОТЛИЧАЮТСЯ МЕЖДУ СОБОЙ

Это не рейтинг «от лучшего к худшему». Выбор зависит от конкретного дефекта, состояния субхондральной кости и механической среды сустава.

МЕТОД	ОСНОВНАЯ ИДЕЯ	КОСТЬ / ТКАНЬ	ЧТО ВАЖНО УЧЕСТЬ
Дебридмент	Стабилизировать поверхность	Новая ткань не создаётся	Может уменьшить механическое раздражение, но не восстанавливает хрящ.
Микрофрактуринг	Стимулировать костный мозг	ФИБРОЗНО-ХРЯЩЕВАЯ ТКАНЬ	Подходит не для любого дефекта; формируется не исходный гиалиновый хрящ.
Хитозан / AMIC	Защитить костномозговой сгусток	Матрица + фиброзно-хрящевая ткань	Дополнение к стимуляции костного мозга, а не замена коррекции механики сустава.
OATS	Перенести собственные цилиндры	Свой хрящ + кость	Ограниченный объём безопасной донорской зоны.
OCA	Перенести донорский блок	Донорский хрящ + кость	Нужен подходящий трансплантат и точная техническая установка.
ACI / MACI	Имплантировать собственные хондроциты	Клеточный матрикс	Двухэтапное лечение и длительная реабилитация.

ГЛАВНЫЙ ПРИНЦИП Нет метода, который был бы лучшим для всех. Современные сравнительные исследования не показывают устойчивого превосходства одного подхода по всем клиническим исходам.

ВОССТАНОВЛЕНИЕ ПОСЛЕ ОПЕРАЦИИ НА ХРЯЩЕ

Реабилитация является частью лечения. Её цель - защитить зону операции, вернуть движение и силу, а затем подготовить сустав к конкретной нагрузке.

ОБЩАЯ ЛОГИКА ПРОГРЕССИИ

1	**ЗАЩИТА ЗОНЫ**	ограничить нагрузку, способную повредить зону операции на раннем этапе
2	**ДВИЖЕНИЕ**	сохранить объём движений в безопасном диапазоне
3	**СИЛА**	восстановить квадрицепс, ягодичные мышцы и контроль конечности
4	**ХОДЬБА И БЫТ**	нормализовать походку и переносимость повседневной активности
5	**БЕГ И ПРЫЖКИ**	добавлять после достаточной силы, контроля и спокойной реакции сустава
6	**ВОЗВРАТ К СПОРТУ**	оценивать функцию, симптомы и требования конкретного вида спорта

ОТ ЧЕГО ЗАВИСИТ ТЕМП

Тип операции

Локализация дефекта

Глубина и состояние кости

Сопутствующие вмешательства

ПОЧЕМУ СРОКИ РАЗНЫЕ

Этапы зависят от типа операции, реакции сустава и функциональных критериев. Число недель само по себе недостаточно.

ВОЗВРАТ К СПОРТУ

Возврат к спорту оценивают после восстановления силы и контроля, анализа симптомов и реакции сустава на беговые и прыжковые нагрузки.

ЧАСТЫЕ ВОПРОСЫ И ГЛАВНЫЙ ВЫВОД

1 МОЖЕТ ЛИ ДЕФЕКТ ЗАЖИТЬ САМ?

Полноценное восстановление гиалинового хряща ограничено. Но симптомы и функция не всегда напрямую совпадают с внешним видом дефекта.

2 ОЗНАЧАЕТ ЛИ ДЕФЕКТ ОСТЕОАРТРОЗ?

Нет. Локальное повреждение и распространённый остеоартроз - разные клинические ситуации.

3 ОПЕРАЦИЯ НУЖНА ВСЕМ?

Нет. Решение зависит от симптомов, функции, механики сустава и результата консервативного этапа.

4 ПОЧЕМУ НЕЛЬЗЯ ВЫБРАТЬ МЕТОД ТОЛЬКО ПО РАЗМЕРУ?

Глубина, кость, локализация, ось, мениски, связки и предыдущие операции могут изменить тактику.

5 ЧТО ЛУЧШЕ: МИКРОФРАКТУРИНГ ИЛИ OATS?

Это разные инструменты для разных дефектов. Прямое сравнение без контекста пациента не даёт правильного ответа.

6 СКОЛЬКО ДЛИТСЯ ВОССТАНОВЛЕНИЕ?

Зависит от операции и локализации. Универсального срока для всех пациентов и всех методов нет.



ГЛАВНЫЙ ВЫВОД

Локальный дефект - не приговор суставу и не автоматическое показание к операции. Задача лечения - найти источник симптомов, оценить весь сустав и выбрать метод, который соответствует механике и биологии конкретного дефекта.

НИКИТА ВАСИЛЬЧЕНКО

врач-травматолог-ортопед
+7 (926) 193-50-83
koleno-plecho.ru
infosustav@ya.ru